УДК 616.36-006:616-089.8

ЛЕЧЕНИЕ НЕОПЕРАБЕЛЬНОГО ГЕПАТОЦЕЛЛЮЛЯРНОГО РАКА МЕТОДОМ ХИМИОЭМБОЛИЗАЦИИ ПЕЧЕНОЧНОЙ АРТЕРИИ МИКРОСФЕРАМИ

Христофорова Е.А., Никифорова Д.Ю., Сибирцев А.А., Иванов Д.А., Долгов О.Ю., Шамитов Ю.П.

Чувашский государственный университет им. И.Н. Ульянова (428017 г. Чебоксары, Московский пр., 45.)
e-mail: khristofelen@gmail.com

В структуре злокачественных новообразований печени выделяют две основные формы: первичный рак печени (гепатоцеллюлярная карцинома – ГЦК, или гепатоцеллюлярный рак –ГЦР) и метастатическое поражение. ГЦР составляет около 95 % всех первичных злокачественных опухолей печени у взрослых. Золотым стандартом лечения больных со злокачественными новообразованиями печени являются резекция печени и в более редких случаях трансплантация печени. Однако, к моменту постановки диагноза ГЦР радикальное удаление опухоли возможно лишь у 5-15 % больных. Нехирургические методы, а именно рентгенэндоваскулярные вмешательства, позволяют улучшить отдаленные результаты лечения больных нерезектабельными опухолями печени. Одним из таких методов является химиоэмболизация печеночной артерии (ХЭПА) микросферами. Питание опухолей печени на 90-95% осуществляется за счет артериальной крови, в то время как нормальная паренхима имеет двойное кровоснабжение: 70% из воротной вены и лишь 30% из печеночной артерии. Исходя из этого, окклюзия печеночной артерии, кровоснабжающей опухоль, приводит к ишемическому некрозу опухолевых клеток, оставляя сохранными здоровые гепатоциты. Благодаря малой инвазивности, высокой селективности воздействия и низкой печеночной и системной токсичности, ХЭПА микросферами позволяет добиться стабилизации или регресса опухолевого процесса, а также улучшить показатели выживаемости пациентов с нерезектабельным первичным раком печени. В данной статье представлен клинический случай пациентки с неоперабельным ГЦР, описана методика ХЭПА микросферами с доксирубицином, проведенная в отделении рентгенхирургических методов диагностики и лечения Республиканского кардиологического диспансера г. Чебоксары.

Ключевые слова: гепатоцеллюлярный рак, химиоэмболизация печеночных артерий

TREATMENT OF UNRESECTABLE HEPATOCELLULAR CARCINOMA BY CHEMOEMBOLIZATION MICROSPHERES OF HEPATIC ARTERY

Khristoforova E.A., Nikiforova D.Yu. , Sibirtsev A.A., Ivanov D.A., Dolgov O.Yu., Shamitov Y.P.

The Chuvash State university named after I.N. Ulyanov (428017, Cheboksary, Moskovsky prospect, 45),
e-mail: khristofelen@gmail.com

In the structure of malignant liver tumors there are two main forms: primary liver cancer (hepatocellular carcinoma – HCC, or hepatocellular cancer –HCC) and metastatic lesions. The HCC is about 95 % of all primary liver cancers in adults. The gold standard of treatment for patients with liver cancers are liver resection and in more rare cases liver transplantation. However, at the time of diagnosis of HCC radical removal of the

tumor is possible only in 5-15% of patients. Unsurgical methods, namely endovascular interventions, can improve the long-term results of treatment of patients with unresectable liver tumors. One such method is the chemoembolization of the hepatic artery (CEHA) by microspheres. Nutrition of liver tumors by 90-95% is carried out at the expense of arterial blood, while the normal parenchyma has a double blood supply: 70% of the portal vein and only 30% of the hepatic artery. Based on this, the occlusion of the hepatic artery, blood supplying the tumor, leads to ischemic necrosis of tumor cells, leaving healthy hepatocytes. Because of low invasiveness, high selectivity of exposure and low systemic and liver toxicity, the CEHA microspheres can stabilize or regress the tumor process, as well as improve survival rates of patients with unresectable primary liver cancer. This article presents a clinical case of a patient with unoperable HCC, describes the technique of CEHA microspheres with doxyrubicin, conducted in the Department of radoisurgical methods of diagnosis and treatment of the Republican cardiology centre of Cheboksary.

Keywords: hepatocellular carcinoma, chemoembolization of the hepatic artery

Печень – паренхиматозный орган, наиболее часто поражаемый злокачественными новообразованиями. В структуре злокачественных новообразований печени выделяют две основные формы: первичный рак печени и метастатическое поражение. Метастатический рак печени встречается гораздо чаще первичного [4]. Среди всех первичных злокачественных новообразований печени частота ГЦР достигает 95%. ГЦР является существенной проблемой общественного здравоохранения, занимая 5-е место по распространенности, 3-е по числу летальных исходов среди злокачественных новообразований печени и 1-е место среди причин смерти у больных с циррозом печени [1].

Цирроз печени независимо от этиологии – основной фактор риска развития ГЦР. По статистике, ГЦР возникает у 3–5% больных циррозом печени, причем значительно чаще у мужчин. Нередки случаи гепатоцеллюлярной карциномы при алкогольном циррозе печени, гемохроматозе, аутоиммунном гепатите, наследственной недостаточности α1-антитрипсина, хронической HCV-инфекции, а также при некоторых редких наследственных заболеваниях (наследственная тирозинемия, нарушение обмена гликогена) [3].

Золотым стандартом лечения больных со злокачественными новообразованиями печени являются резекция печени и в более редких случаях трансплантация печени. Однако, к моменту диагностики радикальное удаление опухоли возможно лишь у 5-15 % больных. Вместе с тем, более чем у 70-90% пациентов после радикальной резекции в течение 3-5 лет развивается рецидив заболевания, из них повторную резекцию удается выполнить не более чем у 10% [5].

С целью улучшения отдаленных результатов лечения больных нерезектабельными опухолями печени в клиническую практику были внедрены рентгенэндоваскулярные

методики. К ним относятся: химиоинфузия в печеночную артерию, химиоэмболизация и масляная ХЭПА, радиоэмболизация.

Питание опухолей печени на 90-95% осуществляется за счет артериальной крови, в то время как нормальная паренхима имеет двойное кровоснабжение: 70% из воротной вены и лишь 30% из печеночной артерии. Исходя из этого, окклюзия печеночной артерии, кровоснабжающей опухоль, приводит к ишемическому некрозу опухолевых клеток, оставляя сохранными здоровые гепатоциты [5].

ХЭПА микросферами основана на введении в артерии, питающие опухоль, эмболизата, состоящего из микросфер и адсорбированного на них химиопрепарата. Методика обладает следующими достоинствами: селективное воздействие на опухолевую ткань; время элиминации химиопрепарата с поверхности микросфер составляет от 1 недели до 2 месяцев в зависимости от размера микросфер; хемотоксичность практически отсутствует, так как концентрации химиопрепарата в системном кровотоке низкие, поэтому возможно одномоментное введение больших доз химиопрепарата; ишемия опухоли посредством микросфер, при этом можно регулировать ее глубину, подбирая размер микросфер [2].

Предлагаем вниманию читателей описание клинического случая ХЭПА микросферами у пациентки с неоперабельным ГЦР, проведенной в отделении рентгенохирургических методов диагностики и лечения Республиканского кардиологического диспансера г. Чебоксары.

У пациентки Д., 78 лет, в апреле 2017 года на ультразвуковом исследовании органов брюшной полости (УЗИ ОБП) было выявлено очаговое образование печени, с целью дообследования была направлена в Республиканский клинический онкологический диспансер г. Чебоксары.

Из сопутствующих заболеваний: хронический вирусный гепатит С, гипертоническая болезнь 2 ст., атеросклероз аорты, варикозная болезнь нижних конечностей.

Рентгенография легких: рентгенологических признаков онкопатологии легких не обнаружено.

Магнитно-резонансная томография головного мозга: МР-признаки кистозно-глиозных изменений в лобной доле справа. Очаги энцефаломаляции в лобно-теменных отделах с обеих сторон дисциркуляторного характера. Заместительная смешанная гидроцефалия на фоне атрофических изменений вещества головного мозга.

Компьютерная томография органов брюшной полости (КТ ОБП) от 19.08.2017: в правой доли печени определяется большое гиподенсное образование примерными размерами 123х57х95 мм без четких контуров, более четко выявляемое при контрастировании. Здесь же в печени определяется множество образований различных размеров до 24 мм (Рис.1).

Рис. 1. КТ ОБП пациентки Д., 78 лет

УЗИ ОБП от 18.08.2017: Ультразвуковые признаки незначительного увеличения размеров печени на фоне диффузно-очаговых изменений (образование правой доли печени, множественные метастазы). Диффузные изменения паренхимы поджелудочной железы.

УЗИ щитовидной железы и периферических лимфатических узлов (ЛУ): Признаки очаговых образований обеих долей щитовидной железы. УЗ-патологии периферических ЛУ на момент осмотра не выявлено.

УЗИ органов малого таза: УЗ-образование в проекции левого яичника, свободная жидкость в позадиматочном пространстве.

Эзофагогастродуоденоскопия: Варикозное расширение вен пищевода 1 степени (в виде флебэктазии). Недостаточность кардии 2 степени. Дуодено-гастральный рефлюкс.

Колоноскопия: Дивертикулы сигмовидной кишики.

Эхокардиография: Атеросклеротические изменения стенок аорты с переходом на створки аортального клапана (АоК). Кальциноз АоК степени. Регургитация на АоК 0-1 степени. Увеличение массы миокарда левого желудочка.

Электрокардиография: Синусовый ритм 70 в минуту, нормальное положение электрической оси сердца.

Маммография: Сосудистые кальцинаты обеих молочных желез.

Гистологическое исследование от 21.08.2017: Гистологическая картина наиболее соответствует псевдожелезистому варианту гепатоцеллюлярной карциномы.

Биохимический анализ крови от 15.08.2017: С-реактивный белок – 25 мг/л, аланинаминотрансфераза- 12,5 ЕД/л, аспартатаминотрансфераза – 27,9 ЕД/л, щелочная фосфатаза- 156,6 Ед/л, гаммаглутамилтрансфераза – 88,8 Ед/л, билирубин прямой – 6,2 мкмоль/л, билирубин общий – 17,4 мкмоль/л, альбумин – 42,7 г/л, креатинин – 59,4 мкмоль/л, мочевина – 6,7 ммоль/л, общий белок – 77 г/л, глюкоза – 7,65 ммоль/л.

Онкомаркеры от 15.08.2017: Альфа-фетопротеин - 9,9 Ме/мл. Раковый эмбриональный антиген - 14,63 нг/мл.

Антитела к HCV – положительные, HBsAg – не обнаружены.

После проведенных обследований был выставлен диагноз: ГЦР печени T3aN0M0, стадия 3а. Пациентка была направлена на оперативное лечение: ХЭПА гепасферами с доксирубицином 50 мг сначала правой, затем левой печеночной артерии.

Методика проведения:

Под местной анестезией выполнена пункция правой бедренной артерии (Рис.2). По Сельдингеру установлен интродьюсер 5 Fr. В устье чревного ствола введен висцеральный диагностический катетер. Выполнена целиакография, анатомия артерий печени типичная. Произведена селективная катетеризация правой печеночной артерии дистальнее устья пузырной артерии (Рис.3). По катетеру проведен микрокатетер с микропроводником. Далее по микрокатетеру произведена химиоэмболизация правой печеночной артерии гепасферами 30-60 мкм насыщенными 50 мг доксирубицина (Рис.4). Проведена контрольная ангиография, признаков непреднамеренной эмболизации других ветвей не выявлено. Наблюдается характерная картина эмболизации сосудистого русла - картина "обгоревшего дерева" (Рис.5). Через 6 недель выполнена химиоэмболизация левой печеночной артерии аналогичным способом.

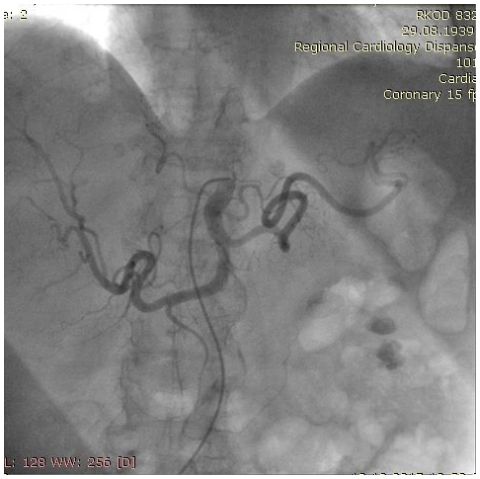

Рис.2 Селективная ангиография чревного ствола

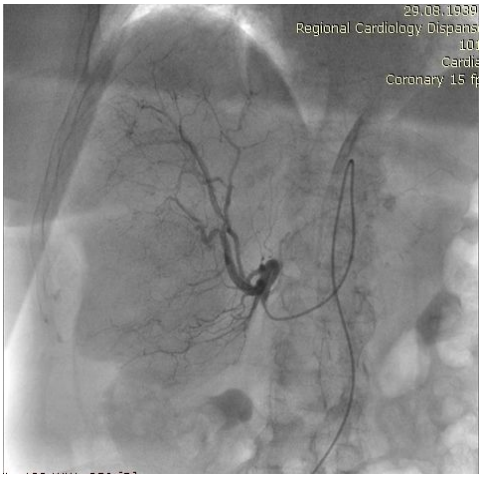

Рис.3 Селективная ангиография правой печеночной артерии

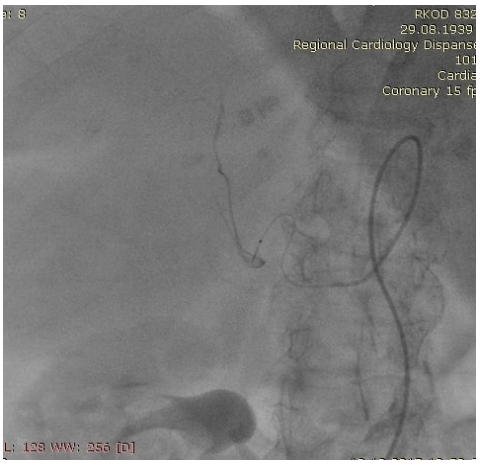

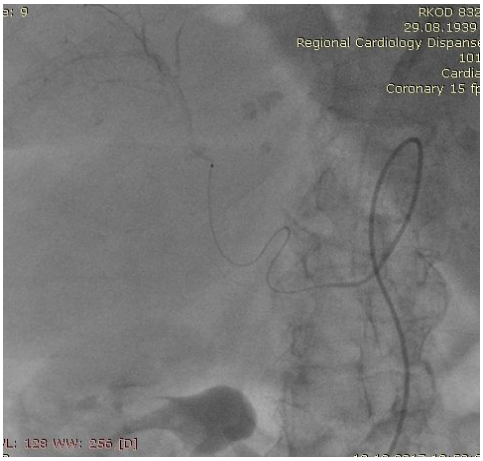

Рис.4 Из просвета катетера выведен микрокатетер в правую печёночную артерию. Суперселективно вводится контрастное вещество в смеси с гепасферами с доксирубицином.

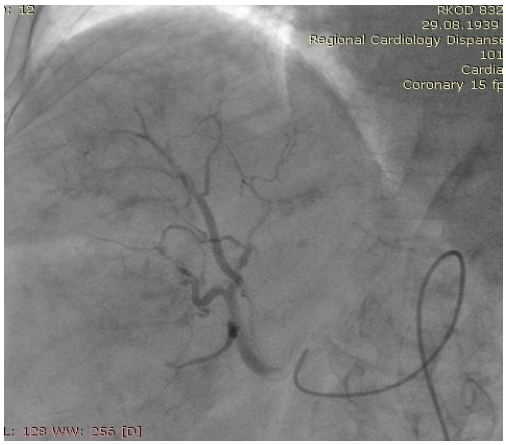

Рис.5 Катетер в просвете общей печеночной артерии для проведения ангиографии с целью оценки результата эмболизации. Наблюдается характерная картина эмболизации сосудистого русла - картина "обгоревшего дерева".

Выполнена контрольная КТ ОБП от 05.12.17: В структуре печени сохраняются множественные диффузные гиподенсные очаги (№15-20), более в правой доле печени – с наличием массивного узла в С5, С6, С8 сегментах размерами 102х70 мм, округлой овальной формы (Рис.6).

Рис. 6. КТ ОБП пациентки Д., 78 лет

Таким образом, ХЭПА микросферами с доксирубицином является эффективным и относительно безопасным методом лечения при нерезектабельных новообразованиях печени. Селективное воздействие химиопрепарата на опухолевые клетки в сочетании с ишемическим эффектом эмболизации афферентных сосудов позволяет замедлить дальнейшее распространение опухолевого процесса и добиться регресса. Кроме того, данный метод лечения улучшает показатели общей выживаемости пациентов, что подтверждается исследованием японских ученых под руководством K. Takayasu et al., по результатам которого однолетняя выживаемость составила 82%, трехлетняя - 47%, пятилетняя – 26% и семилетняя – 16% [6].

Заключение

Рентгенэндоваскулярная химиоэмболизация артерий печени является методом выбора лечения больных с неоперабельным ГЦР и характеризуется малой инвазивностью, высокой селективностью воздействия и низкой печеночной и системной токсичностью. Данный метод позволяет добиться стабилизации или регресса опухолевого процесса, а также улучшить показатели выживаемости пациентов с нерезектабельным первичным раком печени.

Список литературы

1. Калинин А.В., Логинов А.Ф., Хазанов А.И. Гастроэнтерология и гепатология: диагностика и лечение: руководство для врачей. М.: МЕДпресс-информ. 2011; 759 – 766. [Kalinin A.V., Loginov A.F., Khazanov A.I. Gastroenterologiya i gepatologiya: diagnostika i lechenie: rukovodstvo dlya vrachey. (Gastroenterology and hepatology: diagnosis and treatment: a guideline for doctors.) Moscow: MEDpress-inform. 2011; 759 – 766. (In Russ.)]
2. Плечев В.В., Муфазалов Ф.Ф., Шестаков А.И., Ишметов В.Ш., Логинов М.О., Утенская И.Д. Эффективность лечения гепатоцеллюлярного рака и метастазов рака других локализаций в печень методом химиоэмболизации. Медицинский вестник Башкортостана. 2012; (1): 80-83. [Plechev V.V., Mufazalov F.F., Shestakov A.I., Ishmetov V.Sh., Loginov M.O., Utenskaya I.D. Efficacy of treatment by chemoembolization in hepatocellular carcinoma and distant metastases into the liver. Medicinskij vestnik Bashkortostana. 2012; (1): 80-83. (In Russ).]
3. Секачева М., Багмет Н. Возможности лечения неоперабельного рака печени. Поволжский онкологический вестник. 2011; (5): 44-48. [Sekacheva M., Bagmet N. Current management of advanced hepatocellular carcinoma Povolzhskiy onkologicheskiy vestnik. 2011; (5): 44-48. (In Russ.)]
4. Серегин А.А. Рентгенэндоваскулярная химиоэмболизация печеночной артерии – современный метод регионарной химиотерапии злокачественных поражений печени (обзор). Современные технологии в медицине. 2014; (2): 110-126. [Seregin A.A.

Radioendovascular Chemoembolization of Hepatic Artery is an Advanced Technique of Regional Chemotherapy in Malignant Hepatic Tumors (Rewiev). Sovremennye tekhnologii v meditsine. 2014; (2): 110-126. (In Russ.)]

5. Таразов П. Г. Рентгенэндоваскулярные вмешательства в лечении первичного рака. Практическая онкология. 2008; (4): 209-215. [Radioendovascular intervention in the treatment of primary cancer. Prakticheskaya onkologiya. 2008; (4): 209-215. (In Russ).]
6. Takayasu K, Arii S, Ikai I, Omata M, Okita K, Ichida T, et al Prospective cohort study of transarterial chemoembolization for unresectable hepatocellular carcinoma in 8510 patients. Gastroenterology. 2006;131:461-469. DOI: 10.1053/j.gastro.2006.05.021.